

## ¿Por qué son importantes las radiografías?

Las radiografías, comúnmente conocidas como rayos X, son una herramienta importante para ayudar al dentista a diagnosticar adecuadamente las necesidades de su salud oral. Estas le permiten al dentista ver más allá de lo que sus ojos pueden ver. Los rayos X ayudan al dentista a determinar si usted tiene caries dentales (cavidades), enfermedades periodontales (encías), abscesos o crecimientos anormales, tales como tumores o quistes. También muestran la ubicación y condición de los dientes impactados o los dientes que no han brotado.

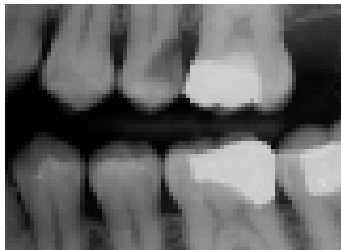
## ¿Con qué frecuencia se deben hacer las radiografías?

La frecuencia con la que se deben hacer las radiografías y los tipos de radiografía que su dentista recomiende se basan en su responsabilidad de hacer un examen completo para asegurarse que los problemas se detecten al principio para minimizar el daño a los dientes o encías. También depende de la condición en la que se encuentre su boca, el grado de los problemas y las áreas de la boca que el dentista necesite ver. Si se sacó radiografías recientemente y cambió de dentista, usted puede solicitar que le envíen una copia de las radiografías a su nuevo dentista.

## Tipos de radiografías

### Aleta de mordida (Bitewings)

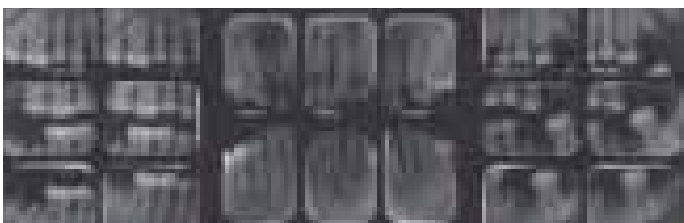Aleta de mordida es uno de los conjuntos de radiografías más común. Estas radiografías muestran los dientes sobre la línea de las encías y la altura del hueso entre sus dientes, lo que ayuda a diagnosticar enfermedades periodontales y caries entre los dientes.



La radiografía aleta de mordida se coloca sobre la lengua, al lado de sus dientes y se sujeta en su sitio cuando muerde la aleta de cartón. Normalmente, se toman un conjunto de cuatro radiografías. Se pueden tomar con una frecuencia de seis meses a las personas que tienen caries frecuentes o cada dos o tres años a quienes tienen buena higiene oral y no tienen caries.

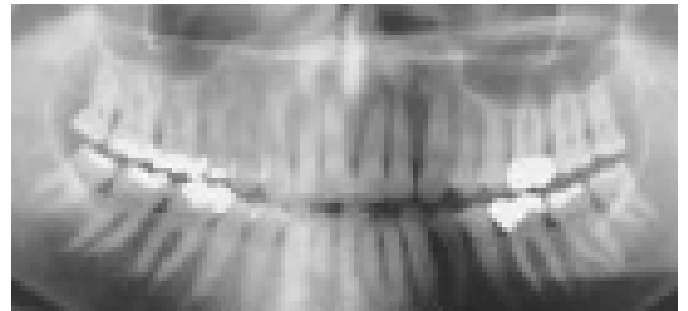
### Serie Completa (Full Set)

Una serie completa de radiografías (full-set) muestra todos sus dientes y todo el hueso que los rodea, lo que ayuda a diagnosticar caries, quistes o tumores, abscesos,} dientes impactados y enfermedades periodontales. Una serie completa consiste en 14 a 20 radiografías individuales y se recomienda generalmente durante la primera cita con el dentista para ayudar al diagnóstico adecuado y planeamiento del tratamiento.



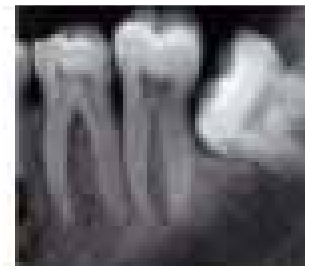### Panorámica (Panorex)

Una panorámica es una radiografía que se toma sin colocar la placa radiográfica dentro de la boca. Usted debe permanecer sin moverse mientras la cabeza del dispositivo de radiografías rota a su alrededor mostrando una imagen grande de sus mandíbulas y dientes. Este tipo de radiografía es de mucha ayuda, particularmente, para ver la mandíbula superior e inferior al mismo tiempo y puede mostrar dientes impactados y otras estructuras escondidas que podrían ser difíciles de ver en la placa pequeña e individual que se usa en la serie completa "tradicional".



### Periapical

Una radiografía periapical es una radiografía simple que se toma para mostrar un área específica que preocupa. Si tuviera dolor de dientes, el dentista seguramente recomendará una radiografía periapical para ver el diente en su totalidad, hasta la raíz.



## Tomografía computarizada de haz de cono o radiografías tridimensionales

Los avances en la tecnología continúan proporcionando nuevas formas para ver las estructuras que no se pueden ver sólo con los ojos. Una de las tecnologías de imágenes más modernas es la Tomografía computarizada de haz de cono. Este tipo de tomografía usa un equipo de rayos X que rota en combinación con un computador digital que captura claramente las imágenes de tejido blando, huesos, músculos y vasos sanguíneos en forma tridimensional. Su dentista podría recomendar el uso de una Tomografía computarizada de haz de cono u otra tecnología de imágenes moderna cuando piense que se necesita una imagen adicional para su diagnóstico o tratamiento.

### ¿Cuánta radiación hay en las radiografías dentales?

- Una serie de radiografías Aleta de mordida (Bitewings), que consiste en cuatro radiografías, expone al paciente a 22 - 51 microsievets (microSv).
- Una radiografía panorámica tiene una exposición de alrededor de 5 a 25 microsievets.
- La Tomografía computarizada de haz de cono tiene una ampliación de exposición tan pequeña como 20 microsievets a una exposición tan grande como 700 microsievets, dependiendo del tamaño de la imagen y de la marca de la máquina de haz de cono.

Para entender lo que esto significa, este monto se puede comparar con el promedio de la cantidad de radiación de fondo (la radiación que ocurre en el ambiente) a la que una persona está expuesta en un año. Este promedio, a nivel mundial es de 2400 microsievets por año.

### ¿Hay algo que mi dentista puede hacer para limitar mi exposición a radiografías dentales?

Sí. Su dentista puede tomar varios pasos para asegurarse de que usted reciba la menor cantidad de exposición posible cuando le tomen las radiografías.

- 1) Coloque un protector reforzado con plomo sobre su cuerpo. No es obligatorio, pero se recomienda un collarín para la tiroides para proteger su cuello,
- 2) Use un colimador, el cual es un tubo largo que se extiende desde la máquina de radiografías. Los colimadores limitan el tamaño y la forma del haz útil de la radiografía que llega al paciente.
- 3) Use el tipo de placa más rápida o sensores digitales.

En el lado izquierdo se muestra un colimador rectangular. En el lado derecho se muestra el colimador en uso.



Para la recomendación de radiografías, los dentistas siguen el principio de "tan poco como sea posible para obtener el objetivo". Con esto, se reduce la exposición de los pacientes a la radiación y se determina la necesidad y tipo de radiografía que se debe obtener, usando las mejores prácticas cuando se obtengan los rayos X, lo que